HERNIA DE DISC LOMBARA

Sef Lucrări dr. Stefan Mircea Iencean

Hernia de disc lombară este deplasarea conţinutului discului intervertebral în afara limitelor sale anatomice cu exteriorizarea conţinutului discal şi se poate produce la nivelul inelului fibros (Fig. 1) sau la nivelul platoului cartilaginos (hernie intraspongioasă). [1,2]

Hernia discală intraspongioasă este obişnuit asimptomatică şi poate fi:
- congenitală, numită nodul Schmorl,
- hernie intraspongioasă în boala Scheuermann prin tulburarea de creştere a platourilor cartilaginoase,
- traumatică.

Hernia de disc lombară (HDL) propriu-zisă se produce prin ruperea inelului fibros. Protruzia discală este situaţia în care inelul fibros este integru, dar proemină sub ligamentul comun vertebral posterior.

Hernia de disc lombară produce simptome clinice în cazul localizării posterioară şi postero-laterală.

Patogenie

Patogenia herniei de disc lombare cuprinde mecanismele prin care se produce hernierea DIV şi apar simptomele clinice. Discul intervertebral este format din nucleul pulpos central, inelul fibros periferic, fiind limitat spre corpurile vertebrale de platourile cartilaginoase.

Mecanismul ruperii discale şi al hernierii este un proces complex care poate fi înţeles prin relaţia de interdependenţă dintre presiunea intradiscală, dependentă de solicitarea aplicată şi rezistenţa la rupere a inelului fibros corelată cu elasticitatea acestuia. Această relaţie explică patogenia: o suprasolicitare traumatică poate leza un disc intervertebral sănătos sau suprasolicitarea de efort induce etapa finală în cazul unui disc intervertebral degenerat cu fisuri inelare incomplete şi cu prolaps discal în evoluţie.
Suprasolicitarea de sarcină este o suprasolicitarea presională axială care în cazul inelului fibros al unui DIV degenerat completează dinspre interior spre suprafaţă leziunea parţială preexistentă şi apoi produce exteriorizarea conţinutului discal. Suprasolicitarea de mişcare produce tensionarea şi ruperea ultimelor straturi ale inelului fibros parţial fisurat urmată de herniere discală. Cel mai frecvent aceste două mecanisme coexistă şi suprasolicitarea mecanică cuprinde atît suprasolicitarea de sarcină cît şi suprasolicitarea de mişcare cu predominenţa uneia, constituind mecanismul patogenic cel mai frecvent în producerea herniei de disc. [1]

Apariţia herniei de disc posttraumatice este mult mai rară, în mod obişnuit traumatismul spinal producînd leziuni de corp vertebral sau leziuni mixte disco-vertebrale, deoarece rezistenţa DIV sănătos cu inel fibros normal este mai mare decît a corpului vertebral.

Prezenţa degenerării discale este hotărâtoare pentru apariţia herniei şi suprasolicitările mecanice constituie factorul declanşator al evoluţiei spre herniere în DIV cu procese degenerative ale inelului fibros.

Factorii care intervin în degenerarea discului intervertebral şi au importanţă pentru evoluţia către hernia de disc după suprasolicitarea mecanică sînt: predispoziţia familială şi factorul genetic; factori mecanici ca ortostatismul, vibraţiile, solicitările axiale asimetrice prelungite, flexia cu torsiune în suprasarcină, traumatisme violente; tulburările de nutriţie şi metabolism; factori de mediu: fumatul, factori medicamentoşi, infecţii; implicarea imunologică are argumente controversate şi patologia generală: diabet zaharat, acondroplazia, osteogeneza imperfecta, afectiuni endocrine.

In cazul solicitărilor spinale obişnuite la un DIV degenerat cu fisuri parţiale ale inelului fibros conţinutul DIV proemină şi conturul discal este voluminos sub ligamentul comun vertebral posterior.
Protruzia discală poate apărea prin degenerarea discală cu scăderea înălţimii DIV; poate fi secundară unei imbibiţii discale şi hiperhidratări a inelului fibros, cu creşterea înălţimii DIV, dar şi cu proeminarea sa în canalul spinal sau se produce un prolaps discal, de fapt o herniere incompletă cu ţesutul herniat în continuitate cu restul discului şi fisura de herniere ajunge până aproape de suprafaţa inelului fibros care nu este complet rupt şi ligamentul comun vertebral posterior este integru.

În raport de direcţia de herniere, volumul ţesutului discal herniat şi poziţia finală a acestuia se diferentiază mai multe forme de herniere discala (Fig.2) [3] :
- protruzia discală [disc protrusion sau disc bulging] corespunde aspectului de protruzie discală prezentat, cu DIV voluminos proeminent subligamentar;
- prolaps discal [disc prolapse] are corespondent fie hernia subligamentară - fără migrare de ţesut discal, fie într-o herniere a nucleului pulpos reţinută de ultimele fibre periferice ale inelului fibros;

- hernie de disc ruptă [extruded disc], când hernia rupe ligamentul comun vertebral posterior;
- hernia de disc liberă [disc sequestration], când hernia de disc poate migra la alt nivel sau în foramen.

Poziţia în plan transversal a herniei discale posterioare, volumul ei şi deformarea produsă asupra conţinutului rahidian şi modul de compresiune radiculară diferentiază mai multe forme de HDL:
- hernie de disc mediană: secţiunea transversale a canalului spinal are suprafaţa anterioară concavă,
- hernie de disc postero-laterală ce produce o deformare unilaterală anterioară a sacului dural,
- hernia laterală ce migrează în foramen, păstrând sau nu legătura cu discul intervertebral.
- hernie de disc bilaterală ce deformează sacul dural de ambele părţi,
- hernia de disc transversală, în bară, realizând o aplatizare a feţei anterioare a sacului dural
- hernie de disc cu fragmentul herniat migrat la alt nivel ce îşi pierde legătura cu discul intervertebral, unde va produce compresiunea şi deformarea sacului dural. (Fig 3) .

Degenerarea DIV lombar are o frecvenţă mare, dar efectele clinice apar când apare hernia de disc este în vecinătatea şi interesează structurile neurovasculare spinale. Durerea constituie elementul cel mai important dintre modificările subiective ale sensibilităţii care determină suferinţa bolnavului.
Durerea lombară (lumbago) şi/sau radiculară (sciatică) este produsă :
- durerea discogenă la creşterea presiunii intradiscale în cazul inelului fibros degenerat prin interesarea fibrelor nervoase nociceptive inelare;
- iritaţie radiculară prin mecanism biochimic inflamator: fosfolipaza A2, imunoglobuline etc.
- sindrom radicular compresiv. Sindromul radicular, ce debutează cu durere, este determinat de compresiunea directă a herniei discale asupra rădăcinii nervoase. Prezenţa şi intensitatea simptomelor clinice depind de mai mulţi factori:
- factori determinaţi de directia de herniere, sediul final al herniei discale şi de mărimea HDL,
- factori anatomici spinali individuali: mărimea canalului spinal, existenţa unei stenoze de reces lateral; mărimea foramenului; variante de emergenţă duro-radiculară, lungimea rădăcinii până la intrarea în foramen, poziţia ganglionului spinal şi prezenţa ligamentelor Hoffman, ce fixează rădăcina.

Compresiune radiculară poate fi intradurală, la nivelul emergenţei duro-radiculară, în recesul lateral ori la nivelul găurii de conjugare. Suferinţa radiculară este agravată de stenoza canalului spinal sau de existenţa unei artroze interapofizare.

Diagnostic clinic

Simptomatologia clinică determinată de hernia discală cuprinde un sindrom de iritaţie şi un sindrom de compresiune radiculară şi/sau medulară. Iritatia radiculară este manifestată prin tulburări de sensibilitate, subiective şi obiective. Durerea constituie elementul cel mai important dintre modificările subiective ale sensibilităţii, care determină suferinţa bolnavului.

Clinica herniei de disc lombare cuprinde simptome în general corespunzătoare nivelului compresiunii lombare de către hernie:
- lombalgie, scolioză,
- sciatică radiculară (Fig 4),
- tulburări de sensibilitate,
- tulburări ale reflexelor osteotendinoase,
- tulburări sfincteriene,
- deficite motorii - pareză sau paralizie în teritoriul radicular afectat;
- sindrom de coadă de cal.

Tabloul clinic poate fi reprezentat de un sindrom neurologic complet sau poate fi parţial; uneori simptomatologia este atipică sau pacientul prezintă o afectare pluriradiculară nesistematizată (în raport de particularităţile anatomice individuale).

Anamneza evidenţiază lombalgii de mai mulţi ani, cu episoade dureroase tot mai prelungite şi rebele la tratamentul conservator. Sciatica poate apărea după un efort redus sau la o mişcare de răsucire, sau lombo-sciatica se instalează rapid după un efort de intensitate mare. Uneori lombalgia dispare şi rămîne doar sciatica, adesea cu deficit motor.

Examenul clinic constă în examenul static si dinamic al coloanei şi examenul neurologic (pentru tulburările motorii, reflexele osteotendinoase-rotulian si ahilean, examenul mersului pe varfuri,pe calcîie, evaluarea amiotrofiilor şi ale tulburărilor trofice). Examinarea pacientului evidenţiază o postură antalgică: camptocormie (cifoza lombară progresivă), scolioza, rectitudinea coloanei lombare şi se verifică mobilitatea în plan sagital şi frontal, adesea existînd un blocaj vertebral lombar care limitează anteflexia. Examenul clinic evidenţiază durerea radiculară agravată de efort fizic, de efortul de tuse şi de manevrele de extensie a sciaticului (semnul Lassegue) sau presiunea spatiului

paravertebral corespunzatoare discului afectat determină o durere vie (semnul soneriei). Sciatica poate diminua în repaus sau există poziţii antalgice preferate de pacient şi frecvent durerea este însoţită de parestezii în acelaşi dermatom. Este necesară examinarea articulatiilor coxo-femurale pentru excluderea unei patologii asociate ce poate genera o sciatică non-discală.

Hernia de disc lombară se produce mai frecvent la nivelurile inferioare, L4-L5 şi L5-S1, în proporţie de aproximativ 90% şi mult mai rar interesează nivelurile superioare.[3,4]

Hernia de disc lombară superioară, HDL1-L2 şi HDL2-L3, în raport de particularităţile individuale, poate avea ca tablou clinic un sindrom de con medular (leziune tip neuron motor central) sau un sindrom de coadă de cal (leziune tip neuron motor periferic) sau numai o tulburare de sensibilitate tip hipo-anestezie pe fata antero-internă a coapsei cu durere radiculară in acelasi teritoriu şi cu deficit motor al flexiei si adductiei coapsei.

Hernia de disc L3-L4 determină durerea sub forma de cruralgie, hipoestezie pe faţa anterioară a coapsei pînă la genunchi, cu pareză crurală şi cu diminuarea / abolirea reflexului rotulian.

Hernia de disc L4-L5 se caracterizează prin sciatică radiculară L5 cu iradiere pe fata posterioară a fesei, fata postero-laterală a coapsei, fosa poplitee, fata externă a gambei, fata dorsală a plantei către haluce, durere frecvenţa în bolta plantară. Poate exista pareză a extensorilor halucelui saui tibialului anterior, fără modificări ale reflexelor.

Hernia de disc L5-S1 interesează rădăcina S1 cu sciatică iradiată pe fata posterioară a fesei şi coapsei, fosa poplitee, fata posterioară a gambei, călcâiul, zona submaleolară externă, marginea externă a piciorului şi ultimele degete. Există pareza muşchilor posteriori ai gambei cu diminuarea sau abolirea reflexului ahilian, uneori pot exista tulburări sfincteriene.

Diagnostic paraclinic

Examenul radiografic lombar evidenţiază pierderea lordozei lombare, scolioza sau modificările degenerative nespecifice. Scopul explorării radiografice este exluderea altei patologii: spondilolistezis, fractura, leziuni tumorale primare sau secundare. Radiografia de bazin permite verificarea articulaţiilor articulaţiilor coxo-femurale şi sacro-iliace.

Explorarea imagistică prin rezonanţă magnetică (IRM) este investigaţia de ales pentru diagnosticul herniei de disc şi al stenozei spinale, stabilind diagnosticul cu certitudine (Fig. 5, Fig.6).

Explorarea prin computer tomografie (CT) vizualizează hernia de disc şi examenul mielo-CT evidenţiază discul herniat şi fragmentul discal migrat.

Mielografia cu substanţa de contrast este ieftină şi evidenţiază modificarea radiculară determinată de hernia de disc.

Diagnosticul diferenţial

Diagnosticul diferenţial este necesar pentru excluderea altor cauze care pot produce sindroame dureroase ale membrelor inferioare: afecţiuni articulare (coxartroza, gonartroza) sau arterita.

Sciatica nediscală poate fi de cauză tumorală: schwanoame de nerv sciatic şi ale ramurilor sale, schwanoame ale rădăcinilor rahidiene (în boala von Recklinghausen) sau tumori de vecinătate care ce comprimă secundar nervul sciatic (lipoame, sarcoame etc.)

Tratament

Tratamentul în hernia de disc lombară depinde de tabloul clinic şi poate fi conservator sau chirurgical.

Tratamentul conservator este indicat la primul puseu dureros, în faza de lumbago, cu sciatică moderată şi incompletă. Terapia constă în repaus la pat, medicaţie antiinflamatorii, decontracturante musculare, antialgice, proceduri de fizioterapie. In raport de evoluţie şi de cooperarea pacientului se pot practica infiltraţii vertebrale, anestezie peridurală sau chiar rahianestezia.

Tratamentul chirurgical se face numai dacă diagnosticul clinic este confirmat de explorarea IRM şi trebuie individualizat. Tramentul chirurgical trebuie efectuat de urgenţă în situaţia:

- instalarea unui sindrom de coadă de cal,
- deficit motor parţial sau complet instalat la un pacient cu suferinţă discală,
- instalarea de tulburări sfincteriene la un pacient cu suferinţă discală.
- lombosciatica hiperalgică.

Tramentul chirurgical este indicat în cazul:

- persistenţa sciaticii după tratament conservator efectuat timp de 4 – 6 săptămîni,
- lombo-sciatică recurentă incapacitantă, ce împiedică o viaţă normală.

Tratamentul chirurgical al herniei de disc lombare înglobează o varietate de procedee convenţionale sau de tehnici noi pentru îndepărtarea herniei discale compresive; alegerea procedeului chirurgical

depinde caracteristicile herniei discale, de preferinţa şi experienţa neurochirurgului şi de alegerea pacientului. Tehnica chirurgicală implică abordul coloanei lombare pe cale posterioară sau anterioară cu scopul extirpării herniei discale şi a ţesutului discal degenerat (discectomie) . [3,4]

Tehnicile chirurgicale cuprind:

- laminectomia sau fenestraţia asociată sau nu cu foraminotomie urmată de extirparea herniei şi discectomie;
- microdiscectomie minim invazivă, folosind microscopul operator şi retractor tubular,
- discectomie endoscopică,
- discectomie percutană cu laser.

Rezultatele operatorii sînt foarte bune cu dispariţia durerii şi remisia deficitului motor şi/sau a tulburărilor sfincteriene în raport de durata de timp pînă în momentul operator.

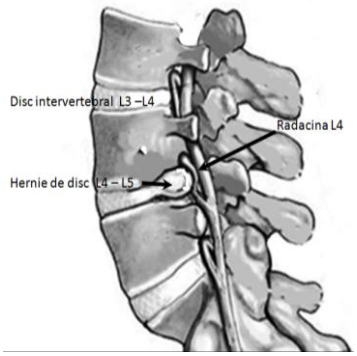

Figura 1. Hernie de disc L4-L5

a b c

Figura 2. a Protruzie discală, b Prolaps discal , c Hernie de disc ruptă

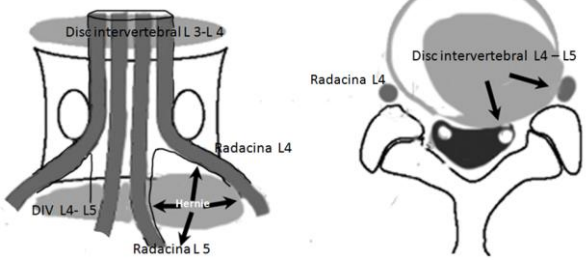

Figura 3. Compresiunea radiculară în funcţie de direcţia de migrare a fragmentului herniat

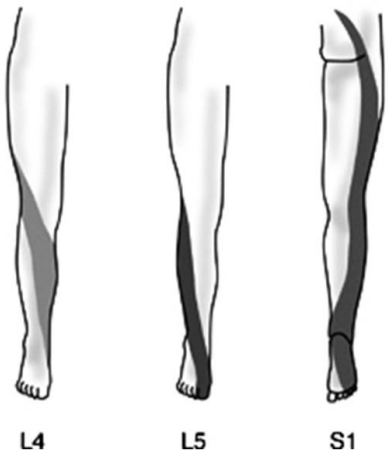

Figura 4. Topografia sciaticii radiculare

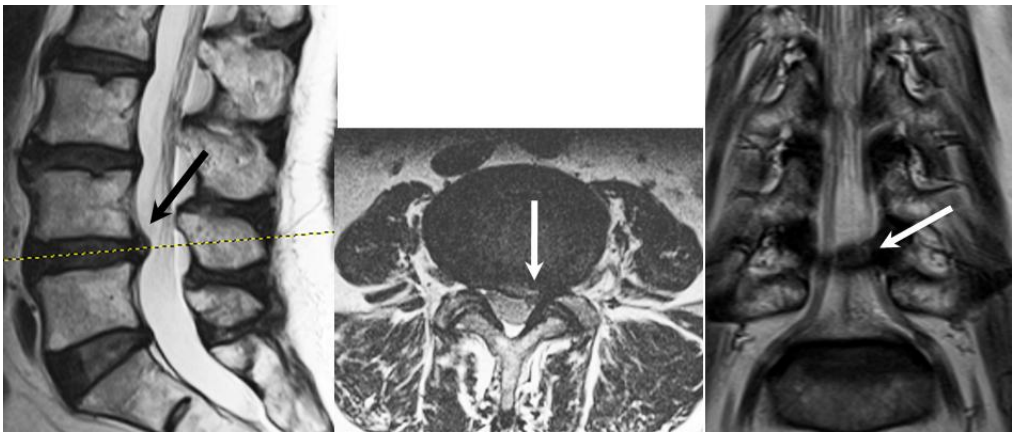

a b c

Figura 5. Imagine de rezonanţă magnetică – Hernie de disc L4-L5 stîngă: a imagine sagitală, b imagine axială c imagine frontală

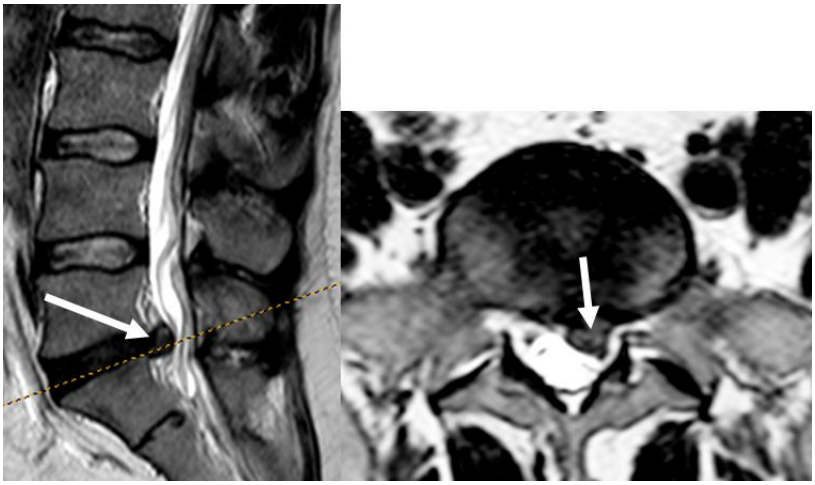

a b

Figura 6. Imagine de rezonanţă magnetică – Hernie de disc L5-S1 stîngă

Bibliografie

1. Iencean St M Discul intervertebral normal si patologic, Ed BIT Iasi, 1998
2. Iencean St M Degenerarea vertebrala lombara, Ed BIT Iasi, 1998
3.Acosta FL, Ames PC Diagnosis and management of diskogenic lower back pain, in Youmans Neurological Surgery, 6th Edition, Elsevier Saunders, 2011, pp 2789 - 2795
4. Epstein NE Management of far lateral lumbar disc herniation, in Schmideck & Sweet Operative Neurosurgical Teechniques, 6th Edition, Elsevier Saunders, 2012, pp1871 - 1882